https://cssn.espoch.edu.ec DOI: https://doi.org/10.47187/cssn.Vol17.Iss1.497

ISSN 1390-874X

CASO CLÍNICO

Historial del artículo: Recibido: 16/03/2026 · Aceptado: 19/06/2026 · Publicado: 25-07-2026

NEUROINFECCIÓN POR CRYPTOCOCCUS EN ADULTO MAYOR INMUNOCOMPETENTE ASOCIADA A BAZO SUPERNUMERARIO: REPORTE DE CASO

Cryptococcal Central Nervous System Infection in an Immunocompetent Older Adult Associated with an Accessory Spleen: A Case Report

Brayan José Vargas Lucio[1] *
vargas.brayanj@gmail.com

Gabriel Israel García Gaibor [3]
gabriel.garcia@hgp.gob.ec

Alex Vinicio Almache Palacios [1]
almachealex5@gmail.com

Jhoanss Sebastian Gaibor Gaibor [2]
sebastiangg442@gmail.com

Erick Eduardo Vargas Lucio [1]
erick.vargas@espoch.edu.ec

Anahí Estefanía García Gaibor [4]
anahigarcia0311@gmail.com

[1] Médico General, Escuela Superior Politécnica de Chimborazo, Riobamba, Ecuador.

[2] Médico General, Universidad de las Américas, Quito, Ecuador.

[3] Médico especialista en Diabetología. Hospital General Puyo, Puyo, Ecuador.

[4] Médico General, Universidad de Guayaquil, Guayaquil, Ecuador.

Autor de correspondencia:

Brayan José Vargas Lucio. Escuela Superior Politécnica de Chimborazo, Panamericana Sur km 1 ½ entre Av. Canónigo Ramos y Av. 11 de noviembre, código postal EC060155, Riobamba, Ecuador, Correo electrónico: vargas.brayanj@gmail.com, Teléfono: +593959065526

RESUMEN

Introducción. La criptococosis es una infección fúngica sistémica asociada a estados de inmunosupresión, especialmente en pacientes con infección por el virus de la inmunodeficiencia humana (VIH). Se estima una incidencia anual mundial cercana a 223 000 casos y 180 000 muertes, convirtiéndola en una causa de morbimortalidad. El diagnóstico precoz es fundamental para reducir complicaciones graves y mejorar el pronóstico. Los agentes causales corresponden a levaduras del género *Cryptococcus spp.*, y su diagnóstico se fundamenta en métodos de tinción, detección de antígenos, cultivos y pruebas moleculares. **Presentación del caso:** Se presenta el caso de un paciente masculino de 65 años sin antecedentes de inmunodeficiencia, con un cuadro respiratorio y posterior compromiso neurológico. La evaluación diagnóstica evidenció serología negativa para VIH y tinción con tinta china positiva en líquido cefalorraquídeo, confirmando el diagnóstico de neurocriptococosis. Se instauró tratamiento antifúngico, con evolución favorable y resolución de las manifestaciones neurológicas. Durante el estudio se identificó un bazo accesorio como hallazgo incidental. Los estudios de neuroimagen no mostraron alteraciones. El antígeno criptocócico en suero y líquido cefalorraquídeo resultó negativo pese a la positividad de la tinción con tinta china, hallazgo compatible con una interferencia, como el fenómeno de prozona. Tras 19 días de hospitalización, el paciente fue dado de alta sin secuelas neurológicas. **Conclusiones:** La neurocriptococosis en pacientes inmunocompetentes representa un reto diagnóstico debido a su baja frecuencia y presentación clínica inespecífica. La sospecha clínica, junto con el diagnóstico precoz y el tratamiento oportuno, son determinantes para mejorar el pronóstico y reducir complicaciones.

Palabras clave: *Criptococosis, Micosis, Inmunocompetencia.*

ABSTRACT

Introduction: WCryptococcosis is a systemic fungal infection commonly associated with immunosuppression, particularly in individuals living with human immunodeficiency virus (HIV). It is estimated to cause approximately 223,000 cases of cryptococcal meningitis and 180,000 deaths annually worldwide, representing a significant cause of morbidity and mortality. Early diagnosis and prompt treatment are essential to reduce severe complications and improve clinical outcomes. The disease is caused by encapsulated yeasts of the genus Cryptococcus, and diagnosis is based on direct microscopy, cryptococcal antigen detection, culture, and molecular methods. Case Presentation: We describe the case of a 65-year-old immunocompetent man who initially presented with respiratory symptoms followed by progressive neurological manifestations. Laboratory evaluation revealed negative HIV serology. Cerebrospinal fluid (CSF) examination demonstrated encapsulated yeasts on India ink staining, confirming cryptococcal central nervous system infection. Notably, cryptococcal antigen testing in both serum and CSF was negative despite positive direct microscopy, a finding suggestive of diagnostic interference such as the prozone phenomenon. Brain neuroimaging showed no significant abnormalities. The patient received antifungal therapy with favorable clinical response and complete resolution of neurological symptoms. An accessory spleen was identified as an incidental finding during the diagnostic workup. After 19 days of hospitalization, the patient was discharged without neurological sequelae. Conclusions: Central nervous system cryptococcosis in immunocompetent individuals is uncommon and may pose a diagnostic challenge because of its low prevalence and nonspecific clinical presentation. This case highlights the importance of maintaining a high index of suspicion, recognizing potential limitations of cryptococcal antigen testing, and initiating timely antifungal therapy to improve outcomes and prevent complications.

Keywords: *Cryptococcosis; Cryptococcal meningitis; Immunocompetent host; Central nervous system infection; Case report.*

1. Introducción

La criptococosis se considera una infección fúngica sistémica provocada por especies del género *Cryptococcus*, como *Cryptococcus neoformans* y *Cryptococcus gatti*. Se presenta casi exclusivamente en individuos inmunocomprometidos ya sea por neoplasia, cetoacidosis diabética, enfermedades reumatológicas y tradicionalmente por el virus de la inmunodeficiencia humana (VIH) en estadio de síndrome de inmunodeficiencia adquirida (SIDA) (1,2).

A nivel mundial está estrechamente relacionada con la infección por VIH, con una incidencia estimada anual de 223 000 casos y 180 000 muertes. Se estima que el 95 % de los casos son por *C. neoformans* y el 5 % restante corresponde a *C. gattii* (3,4). En América latina según García et al. se reporta una incidencia anual de 2.4 a 4.5 casos de criptococosis meníngea por 1 000 000 de habitantes, con una prevalencia de 10 % al 76 % y mortalidad entre el 30 % y 60 % (5). Zhao et al. en su artículo *Cryptococcus neoformans*, a global *threat to human health* presentan un análisis de la incidencia mundial, apreciándose que la incidencia de criptococosis en pacientes que viven con VIH en Latinoamérica, se ha duplicado desde 2014 con 5 300 casos a 12 000 en 2020 (6).

Riera et al. muestran que las principales micosis observadas en pacientes con VIH en estadios avanzados son la histoplasmosis y criptococosis, presentando una incidencia de más del 2 % en Guatemala, Costa Rica, Belice, Venezuela, Guayana y Surinam, cerca del 1 % en Panamá, Colombia, Argentina y menos de 1 % en el resto de la región (7). Basándose en los estudios de Cabello (2012) y Sánchez et al. (2016), Banda (2019) describió una prevalencia de criptococosis meníngea del 8 % en la ciudad de Quito y del 33 % en Guayaquil en pacientes hospitalizados por complicaciones neurológicas relacionadas con la infección por VIH (8,9).

A nivel molecular, *Cryptococcus* se caracteriza por poseer una cápsula de polisacárido, la cual aumenta su virulencia. La presencia de dicha cápsula le confiere la capacidad de metabolizar urea y catecolaminas facilitando así la colonización pulmonar y del sistema nervioso central (SNC), no obstante, puede afectar también a la próstata, riñones y huesos (5,10). La infección inicia por la inhalación de esporas, que ingresan por vía pulmonar, en ocasiones produciendo neumonía por *Cryptococcus* y posteriormente se diseminan al SNC por vía hematógena. En América Latina predomina *C. neoformans molecular-type VNI* como agente central de micosis (76 %) y con menor ocurrencia *C. gattii molecular-type VGII* (3,11).

La infección del SNC como meningoencefalitis es la presentación más frecuente. La clínica en la mayoría de casos se manifiesta con consciencia alterada, presión intracraneal elevada, fiebre, náuseas, vómitos, cefalea y malnutrición (12,13). El diagnóstico de la criptococosis se puede realizar por medio de tinción o pruebas serológicas. También se puede realizar cultivo y técnicas moleculares, siendo más confiables, pero consumen más tiempo y recursos (1,5,14). En países en vías de desarrollo, la mortalidad se debe a varios factores, principalmente el diagnóstico tardío, como resultado del acceso limitado a punción lumbar y pruebas rápidas. Además, el alto costo de antifúngicos recomendados y unidades de cuidado intensivo exacerban la problemática. La importancia del diagnóstico precoz radica en evitar el desarrollo de complicaciones mortales como hipertensión intracraneal (6).

El manejo de la criptococosis cerebral implica terapia antifúngica, alivio de la presión intracraneal, e incluso cirugía en algunos casos. La terapia antifúngica se divide en inducción, consolidación y fase de mantenimiento (profilaxis secundaria). A pesar del debut de nuevos agentes antifúngicos, la terapia con anfotericina, flucitosina y fluconazol persiste como piedra angular en el tratamiento de la criptococosis a nivel mundial (12). La criptococosis del SNC en individuos inmunocompetentes se considera poco común, siendo una micosis oportunista típicamente asociada a pacientes inmunocomprometidos, especialmente por SIDA, uso de corticoides o inmunomoduladores.

Debido a la baja incidencia de criptococosis cerebral en pacientes no inmunocomprometidos, especialmente en América Latina, y considerando el desafío diagnóstico inicial derivado de su presentación clínica subaguda e inespecífica, resulta relevante resaltar la importancia de documentar este caso particular con el objetivo de contribuir al reconocimiento temprano de la enfermedad.

2. Información del paciente

Paciente masculino de 65 años de edad, nacido en Imbabura y residente en Santo Domingo, casado, instrucción primaria, mestizo, católico quien se dedica a la crianza de pollos, sin antecedentes patológicos personales relevantes,

con antecedente quirúrgico de catarata del ojo derecho. No presenta antecedentes familiares de enfermedades relevantes ni alergias conocidas. Se alimenta 3 veces al día, niega consumo de alcohol, tabaco o drogas. Refiere exposición ocasional a biomasa por uso de cocina de leña.

Hace aproximadamente 12 horas, el paciente inició un cuadro respiratorio caracterizado por fiebre progresiva de intensidad no cuantificada, tos productiva de inicio insidioso con expectoración mucosa blanquecina, de escasa cuantía, sin hemoptisis ni dolor. Refiere ligera mejoría tras la administración de paracetamol 1 gramo vía oral como antipirético. El paciente acude inicialmente a consulta médica privada, donde se prescribe un tratamiento farmacológico no especificado, sin resolución de los síntomas. Posteriormente, buscó una segunda opinión en atención particular recibiendo antibioticoterapia oral con amoxicilina más ácido clavulánico 875 mg / 125 mg vía oral y analgesia con paracetamol 1 gramo vía oral, no obstante, el cuadro clínico progresa con cefalea holocraneal intensa y malestar general.

En evolución desarrolla desorientación espaciotemporal, seguida de una crisis epiléptica tónico-clónica de aproximadamente cuatro minutos, sin incontinencia esfinteriana y con amnesia postictal. Debido a la gravedad de los síntomas, familiares deciden su traslado a un hospital de mayor complejidad para manejo especializado.

3. Hallazgos clínicos

El paciente se encuentra consciente pero desorientado en tiempo, espacio y persona, con una puntuación en la escala de Glasgow de 13/15, cabeza normocefálica con ausencia de signos meníngeos. Se evidencia anisocoria pupilar, con pupila izquierda reactiva a la luz y pupila derecha con pseudofaquia pupilar. Las mucosas orales son semihúmedas y la orofaringe no presenta congestión. A la auscultación pulmonar, se aprecia murmullo vesicular conservado, acompañado de crepitantes finos discretos en bases. Las extremidades superiores e inferiores presentan tono, fuerza y movilidad conservados, sin presencia de edemas. Sensibilidad superficial y profunda conservada. Reflejos osteotendinosos presentes, simétricos y normoactivos (2+/4+), respuesta plantar flexora bilateral, sin signos de focalización neurológica.

Signos vitales:

- Frecuencia cardiaca: 78 latidos por minuto
- Frecuencia respiratoria: 18 respiraciones por minuto
- Temperatura: 36.4 °C
- Tensión arterial: 122/77 mmHg
- Saturación de oxígeno: 99 % en aire ambiente

Datos antropométricos:

- Peso: 73 kilos
- Talla: 172 centímetros
- Índice de masa corporal: 24.68

4. Timeline

17/01/2026: Primer día de hospitalización. Los signos vitales se encontraban dentro de parámetros normales. En la evaluación neurológica, el paciente presentó Glasgow 13/15 (Ocular: 4, Verbal: 3, Motora: 6). Se realizó tomografía axial computarizada (TAC) de cráneo, sin hallazgos estructurales **(Figura 1)**. La analítica para coronavirus del tipo SARS-CoV-2 resultó negativa. El hemograma completo reveló leucocitosis moderada con elevación de proteína C reactiva.

18/01/2026: La valoración neurológica del paciente mejoró, con escala de Glasgow 15/15 y ausencia de señales meníngeas. Se investigó VIH y sífilis, con resultados negativos. La punción lumbar indicó líquido cefalorraquídeo (LCR) con hiperproteinorraquia, sin pleocitosis, y detección de hongos, se evidenció aspecto transparente, color agua roca, volumen 15 ml, glucosa 74,5 mg/dl, proteínas 0,08 g/dl, LDH 18,3 u/l, contaje de leucocitos 0,009 10^3/µL, bacterias escasas y presencia de esporas de hongo. La tinción con tinta china fue positiva **(Figura 2)**, confirmando neurocriptococosis; se inició terapia antifúngica. Frente a la falta de anfotericina B, se procedió a solicitar la transferencia a un hospital de tercer nivel.

20/01/2026: El paciente se encontró estable sin alteración neurológica. Los hemocultivos periféricos fueron negativos a 48 horas, y el cultivo de LCR no mostró crecimiento bacteriano tras 72 horas. El test de malaria resultó negativo, dengue NS1, IgG e IgM, antígeno de superficie de la hepatitis B y VIH 1 y 2 anticuerpos y carga viral del mismo modo negativos. La biología molecular realizada en LCR no detectó *Mycobacterium* tuberculosis. No se obtuvo respuesta favorable para la transferencia del paciente.

22/01/2026: Se efectuó una broncoscopia para lavado broncoalveolar y toma de muestra. La analítica reveló hipokalemia moderada. Ante dificultades para la administración de fármacos intravenosos por edema en la extremidad superior izquierda, se colocó una vía central.

26/01/2026: Durante la terapia, el paciente permaneció estable. Se mantuvo la anfotericina B bajo vigilancia estricta, con suplementación de potasio y monitoreo seriado de electrolitos.

31/01/2026: La TAC de tórax y abdomen reveló:

- Bazo accesorio en región hilial esplénico (diámetro: 17,7 mm).
- Lesión hepática hipodensa en segmento IVa (8,1 mm), compatible con quiste simple.
- Derrame pleural bilateral asociado a atelectasias adhesivas laminares hiperdensas bilaterales.

Los hemocultivos de vía central no mostraron crecimiento microbiano.

03/02/2026: Los resultados para Aspergillus, Histoplasma y Paracoccidioides fueron negativos. Los antígenos de *Cryptococcus* en suero y LCR resultaron negativos.

04/02/2026: Se realizó resonancia magnética de cráneo, sin hallazgos patológicos **(Figura 3)**. El electroencefalograma de superficie no evidenció actividad epileptiforme. Se decidió alta hospitalaria, con seguimiento en consulta externa de neurología.

Figura 1. *Tomografía axial computarizada de cráneo sin contraste.*

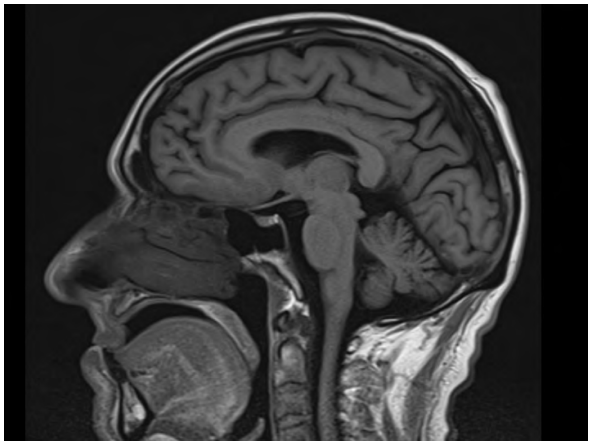

Fuente: *Se observa discreta atrofia cortical acorde a la edad, con ensanchamiento leve de surcos. No se identifican lesiones ocupantes de espacio, hemorragias ni desviación de la línea media. Hallazgos compatibles con cambios involutivos propios de la edad.*

Figura 2. *Tinta china.*

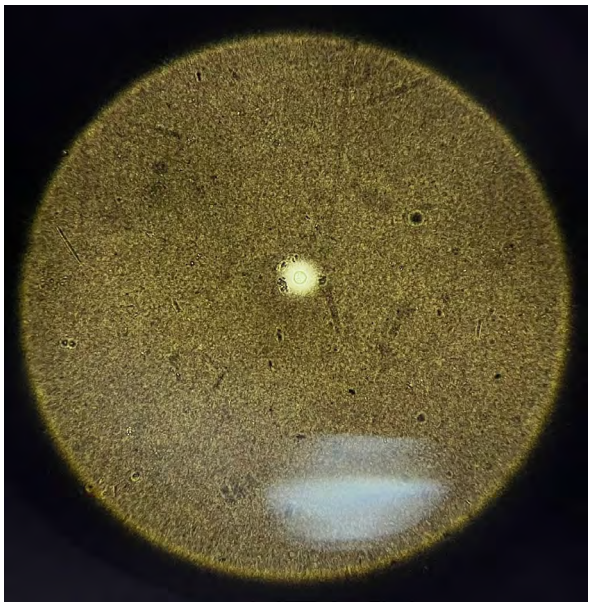

Fuente: *Se observa levadura encapsulada con halo claro pericelular compatible con Cryptococcus spp.*

Figura 3. *Resonancia magnética nuclear de cráneo.*

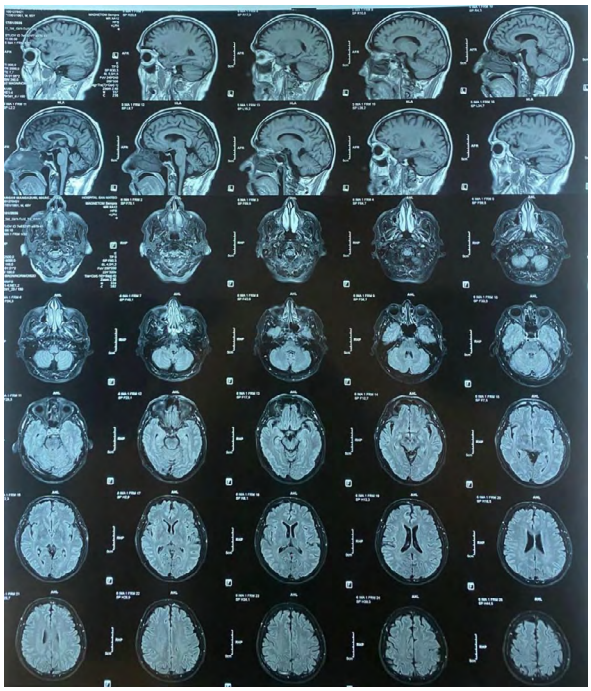

Fuente: *Se observa atrofia cortical leve acorde a la edad, con ensanchamiento de surcos y dilatación ventricular proporcional. No se evidencian lesiones ocupantes de espacio, restricción en difusión ni realce patológico.*

5. Evaluación diagnóstica

Al ingreso se dio relevancia a la valoración neurológica del paciente, que pasó de tener un déficit de 2 puntos en la escala de Glasgow a mostrar un progreso completo. Entre las pruebas destaca la negatividad del VIH. La punción lumbar demostró

hiperproteinorraquia y esporas, con tinta china positiva. Se obtuvieron cultivos de LCR y hemocultivos, negativos para bacterias, así como pruebas de biología molecular que descartaron tuberculosis meníngea. En los exámenes de imagen como TAC de tórax y abdomen, se encontró bazo supernumerario, quiste hepático simple y derrame pleural bilateral.

El llegar al diagnóstico presentó retos con la justificativa de que esta enfermedad en adultos mayores sin inmunodeficiencia es infrecuente, con manifestaciones iniciales inespecíficas, lo que retrasa el diagnóstico precoz, considerándose inmunocompetente debido a la ausencia de infección por VIH, enfermedades neoplásicas, patologías autoinmunes o uso de terapia inmunosupresora.

Una peculiaridad fue que el antígeno criptocócico en LCR y suero fue negativo, esta discordancia podría explicarse por un posible fenómeno de prozona, en el cual las concentraciones elevadas del antígeno capsular interfieren con la formación de complejos inmunológicos, generando falsos negativos. La ausencia de hallazgos estructurales en las imágenes iniciales y la negatividad de cultivos bacterianos también retrasaron la confirmación definitiva. Se estableció el diagnóstico de neuroinfección por *Cryptococcus* en paciente inmunocompetente, confirmado por la tinta china positiva en LCR y respaldado por

6. Intervención terapéutica

Medicación durante la hospitalización:

- Anfotericina B desoxicolato intravenoso

Forma farmacéutica: Sólido parenteral 50 mg.

Dosis y posología: 50 mg diluidos en 700 mL de dextrosa al 5 %, administrados lentamente por vía central durante 14 días.

Efectos adversos: Fiebre, malestar, pérdida de peso, anorexia, náuseas, vómitos, diarrea, dispepsia, dolor abdominal, gastroenteritis hemorrágica, melena, cefalea, flebitis, tromboflebitis, mialgias generalizadas, artralgias generalizadas, anemia normocítica normocrómica, agranulocitosis, alteraciones de la coagulación, trombocitopenia, leucopenia, eosinofilia, leucocitosis, azotemia, elevación de creatinina sérica, hipocalcemia, hipostenuria, acidosis tubular renal, nefrocalcinosis, hipomagnesemia, hiperpotasemia, anuria, oliguria.

- Fluconazol intravenoso

Forma farmacéutica: Líquido parenteral 200 mg/ 100 mL.

Dosis y posología: 1 200 mg cada 24 horas por 14 días, en combinación con anfotericina B.

Efectos adversos: Cefalea, dolor abdominal, diarrea, náuseas, vómitos, elevación de ALT, elevación de AST, aumento de fosfatasa alcalina en sangre y erupción.

- Fluconazol oral

Forma farmacéutica: Sólido oral 150 mg (tabletas).

Dosis y posología: 750 mg cada 24 horas a lo largo de 5 días.

Efectos adversos: Cefalea, dolor abdominal, diarrea, náuseas, vómitos, elevación de ALT, elevación de AST, aumento de fosfatasa alcalina en sangre y erupción.

- Ácido valproico oral

Forma farmacéutica: Sólido oral 500 mg (tabletas).

Dosis y posología: 500 mg vía oral cada 12 horas.

Efectos adversos: Anemia, trombocitopenia; aumento de peso; temblor; trastornos extrapiramidales, estupor, somnolencia, convulsiones, fallo de memoria, cefalea, nistagmo, náuseas, dolor abdominal, diarrea; hipersensibilidad, alopecia (transitorio, relacionado con dosis); hiponatremia; hemorragia; lesión hepática; estado de confusión, agresividad, agitación, trastornos de la atención.

- Metamizol sódico intravenoso

Forma farmacéutica: Líquido parenteral 1 gr / 2 mL

Dosis y posología: 1 g vía intravenosa por razones necesarias.

Efectos adversos: Reacciones anafilácticas leves: síntomas cutáneos y mucosas, disnea, síntomas gastrointestinales; y severas: urticaria, angioedema, broncoespasmo, arritmias cardiacas, hipotensión, shock circulatorio. Leucopenia, agranulocitosis o trombocitopenia, coloración rojiza de la orina.

- Sulfato de magnesio intravenoso

Forma farmacéutica: Líquido parenteral 2 gr / 10 mL

Dosis y posología: 2 g diluido en 100 mL de solución salina al 0,9 % intravenosa.

Efectos adversos: Pérdida de reflejos; hipotensión, rubor; sensación de calor, hipotermia y depresión respiratoria debido al bloqueo neuromuscular.

- Citrato de potasio oral

Forma farmacéutica: Líquido oral 10 gr / 100 mL

Dosis y posología: 10 mL vía oral cada 8 horas.

Efectos adversos: Dolor abdominal, diarrea, náuseas, vómitos, mareos, flatulencias y lesiones del intestino delgado junto con sangrado gastrointestinal.

- Solución de cloruro de sodio al 0,9 % intravenosa

Forma farmacéutica: Cloruro de sodio líquido parenteral al 0,9 % en 1000 mL

Dosis y posología: 1000 mL intravenoso en 3 horas junto con cloruro de potasio.

Efectos adversos: hipernatremia, hipercloremia, acidosis metabólica, sobrecarga de volumen, edema pulmonar.

- Cloruro de potasio intravenoso

Forma farmacéutica: Líquido parenteral 20 mEq / 10 mL

D**osis y posología:** 40 mEq diluidos en 1000 mL de solución salina y administrarse en infusión intravenosa lenta (3 horas)

Efectos adversos: Hiperpotasemia, arritmias, paro cardiaco, debilidad muscular, fatiga, confusión, dificultad respiratoria, parálisis flácida.

Medicación para el alta hospitalaria:

- Fluconazol oral

Forma farmacéutica: Sólido oral 150 mg (tabletas).

Dosis y posología: 750 mg una vez al día durante 30 días.

Efectos adversos: Cefalea, dolor abdominal, diarrea, náuseas, vómitos, elevación de ALT, elevación de AST, aumento de fosfatasa alcalina en sangre y erupción.

- Ácido valproico

Forma farmacéutica: Sólido oral 250 mg (tabletas).

Dosis y posología: 250 mg vía oral cada 12 horas durante 30 días.

Efectos adversos: Anemia, trombocitopenia; aumento de peso; temblor; trastornos extrapiramidales, estupor, somnolencia, convulsiones, fallo de memoria, cefalea, nistagmo, náuseas, dolor abdominal, diarrea; hipersensibilidad, alopecia (transitorio, relacionado con dosis); hiponatremia; hemorragia; lesión hepática; estado de confusión, agresividad, agitación, trastornos de la atención.

7. Seguimiento y resultados

Durante la hospitalización, el paciente mostró mejoría progresiva neurológica, alcanzando Glasgow 15/15 sin signos meníngeos. Al alta hospitalaria el paciente se presentó clínicamente estable, sin hipertensión intracraneal, convulsiones ni deterioro neurológico.

El paciente cumplió con todo el régimen terapéutico durante la hospitalización. La terapia fue generalmente bien tolerada, con monitoreo continuo de electrolitos y función renal durante la administración de anfotericina B. Se documentó flebitis asociada a la vía periférica, manejada adecuadamente y sin complicaciones mayores. Se corrigieron episodios de hipokalemia moderada mediante suplementación oral y endovenosa.

Paciente con medicación para el alta por 30 días, se indicó control y seguimiento en consulta externa de neurología para monitorear evolución clínica, adherencia terapéutica y posibles eventos adversos.

8. Discusión

La criptococosis meningoencefálica constituye una entidad infrecuente en pacientes sin antecedentes de inmunodeficiencia, puesto que tradicionalmente se asocia a estados de inmunosupresión, en particular por VIH/SIDA, neoplasias, portadores de órganos trasplantados y uso crónico de corticoesteroides o inmunomoduladores. En este

contexto el caso reportado resulta especialmente relevante debido al desarrollo de meningoencefalitis criptocócica en un adulto mayor sin evidencia de compromiso inmune de base, lo que entorpeció en un principio la sospecha diagnóstica. La edad se configura como el único elemento potencialmente modulador de la respuesta inmune (inmunosenescencia), sin que el paciente presente comorbilidades ni enfermedades crónicas asociadas (15). Este cuadro atípico coincide con reportes similares de casos aislados en la literatura médica y destaca la urgencia de englobar esta patología dentro de los diagnósticos diferenciales para síndromes neurológicos subagudos, incluso en pacientes aparentemente inmunocompetentes.

Uno de los principales desafíos fue el abordaje diagnóstico inicial. El paciente presentó un cuadro clínico neurológico caracterizado por cefalea progresiva, alteración del estado de consciencia y una crisis epiléptica tónico-clónica, hallazgos que pueden encontrarse en varias patologías infecciosas y no infecciosas del SNC. Los síntomas predominantes en meningitis criptocócica son la cefalea intensa en un 80-90 % de los casos, vómitos en proyectil, visión borrosa y papiledema en 50 % de los pacientes. La fiebre es baja o ausente con 15-30 % y los signos meníngeos están ausentes en aproximadamente el 50 % de los inmunocompetentes, lo que complica el diagnóstico diferencial (14,16) Debido a que no presentaba antecedentes clásicos de inmunosupresión, no hubo sospecha inicial de invasión cerebral por *Cryptococcus*, por lo que se desarrollaron otros diagnósticos diferenciales dentro de las etiologías infecciosas del SNC, entre ellos, la meningitis tuberculosa fue descartada mediante pruebas de biología molecular sin detección de *Mycobacterium tuberculosis* en LCR. Asimismo, en el caso de absceso cerebral bacteriano y neurocisticercosis, los estudios imagenológicos (RMN y TAC de cráneo) no evidenciaron hallazgos característicos. Adicionalmente, se realizaron determinaciones de antígeno para otras micosis de importancia clínica, entre ellas *Aspergillus, Histoplasma y Paracoccidioides*, todas con resultados no reactivos. Ante el deterioro clínico y los hallazgos inflamatorios en el LCR junto con la presencia de esporas de hongo, la investigación se decantó en el análisis del LCR permitiendo así la visualización de levaduras encapsuladas mediante tinción con tinta china, confirmando el diagnóstico por neurocriptococosis (17,18).

Un hecho particular presente en el caso fue el resultado no reactivo del antígeno criptocócico en suero y en LCR, junto con los cultivos sin crecimiento, a pesar del resultado positivo de la tinción con tinta china. Esta discordancia plantea la posibilidad del efecto o fenómeno de prozona, descrito como un resultado falso negativo producido por una concentración abundante de antígeno en el suero del paciente, lo cual puede imposibilitar la unión conjugada entre anticuerpo y antígeno, impidiendo así la formación de complejos inmunes detectables, resultando en falsos negativos (19,20). Aunque poco común, el efecto de prozona se presenta más en individuos inmunosuprimidos. Para contrarrestarlo, se opta por estrategias como la dilución seriada para reducir la concentración de antígeno en la muestra y así asegurar la detección. Espinoza et al. Reportó en 2025 el caso de un paciente masculino de 44 años de edad portador de VIH/ SIDA con un conteo de CD4 por debajo de 15 células por milímetro cúbico, que acudió a emergencia presentando cefalea holocraneana, fatiga y náusea de una semana de evolución, junto con episodios intermitentes de desorientación, sospechando una criptococosis meníngea se realizó antígeno en suero, el cual fue no reactivo. Por la fuerte sospecha clínica se optó por punción lumbar obteniendo LCR, el cual fue analizado con una preparación de tinta China mostrando levaduras encapsuladas compatibles con *Cryptococcus* (20). Este caso similar al presentado coincide en la dificultad diagnóstica cuando existen anomalías que pueden interferir con pruebas de laboratorio y resalta la predominancia del criterio clínico por sobre cualquier estudio de laboratorio.

El caso resulta relevante por la presentación atípica de criptococosis en un huésped aparentemente sano y no inmunocomprometido. Galnares-Olalde et al., Regmi et al., Grueso et al., Ávila-Coy et al. y Cano-Sánchez et al. reportaron pacientes sin infección por VIH ni otras causas evidentes de inmunosupresión, en quienes el diagnóstico representó un reto clínico debido a la baja sospecha inicial y a la naturaleza inespecífica de las manifestaciones neurológicas. De forma similar, nuestro paciente carecía de factores predisponentes clásicos, lo que contribuyó al retraso diagnóstico y aumentó el rango de diagnósticos diferenciales considerados (14–17,21). Esto resalta la importancia de considerar factores predisponentes no tradicionales, como la exposición ambiental sostenida, la cual se alinea con la evidencia que describe un mayor riesgo de infección en individuos sometidos a ambientes con alta carga de inóculo fúngico. En el caso puntual de nuestro paciente, su actividad laboral, relacionada con la crianza de aves de corral, resulta relevante debido a la exposición crónica a excretas potencialmente contaminadas. La literatura describe la inhalación

de levaduras presentes en ambientes contaminados con heces de aves, particularmente palomas, como la principal vía de transmisión, esto constituye un factor de riesgo subestimado en individuos inmunocompetentes (14,22,23). Adicionalmente durante la investigación se reportó la presencia de un bazo accesorio en la cavidad abdominal como hallazgo incidental, este descubrimiento aparentemente no guarda relación con el cuadro clínico del paciente, pero la identificación de esta estructura refuerza el descarte de otras alteraciones a nivel de la inmunidad celular, las cuales no estuvieron presentes. (24)

El presente caso, evidencia que la ausencia de factores clásicos de inmunodeficiencia no excluye el diagnóstico de criptococosis cerebral. La combinación de una presentación clínica inespecífica junto con estudios de laboratorio no concluyentes y resultados ambiguos puede enlentecer significativamente la identificación temprana de esta patología. Por esta razón, frente a síndromes neurológicos asociados a hipertensión intracraneal, debe sostenerse una duda razonable incluso en individuos aparentemente inmunocompetentes, en especial cuando existen antecedentes epidemiológicos de importancia. De igual manera, el caso destaca la necesidad de interpretar los estudios de laboratorio con cautela, considerando el contexto clínico global y las posibles limitaciones técnicas, especialmente cuando existe discordancia con la clínica. Una aproximación integral y sistemática es esencial para establecer un diagnóstico precoz y acertado, para ofertar oportunamente el tratamiento antifúngico, minimizando así el riesgo de complicaciones graves y gastos excesivos en salud.

En conclusión, la criptococosis cerebral puede presentarse en individuos sin antecedentes de inmunosupresión, condición que dificulta la sospecha clínica inicial y en consecuencia puede retrasar el diagnóstico. En este caso, la combinación simultánea de un síndrome neurológico inespecífico en ausencia de factores de riesgo habituales representó un reto diagnóstico. La confirmación del diagnóstico requirió la integración de factores de riesgo epidemiológico presentes en la anamnesis, los hallazgos de laboratorio en el LCR y los estudios microbiológicos. Este caso resalta la importancia de considerar la neurocriptococosis dentro de los diferenciales para los síndromes meningoencefálicos, incluso en pacientes sin compromiso inmune, con el objetivo de favorecer el diagnóstico oportuno evitando complicaciones graves.

9. Perspectiva del paciente

El paciente menciona que, durante su tratamiento, experimentó varios desafíos tanto físicos como emocionales, sin embargo, con el tiempo comenzó a notar mejoría progresiva de su salud, lo que le dio mayor confianza en el tratamiento y acompañamiento del personal sanitario.

10. Consentimiento informado

Se obtuvo el consentimiento informado por escrito del paciente para la publicación del caso clínico, incluyendo imágenes y datos clínicos relevantes, garantizando la confidencialidad y anonimización de datos. Al tratarse de un reporte de caso, no requirió ser evaluado por un comité de ética.

11. Declaración de conflicto de interés

No existen conflictos de interés por parte de los autores.

12. Limitación de responsabilidad

Los autores de este trabajo declaramos que todos los puntos de vista expresados en el presente documento son de nuestra entera responsabilidad.

13. Fuente (s) de apoyo

El financiamiento del presente trabajo fue a través de los propios autores.

14. Referencias bibliográficas

1.Rathore SS, Sathiyamoorthy J, Lalitha C, Ramakrishnan J. A holistic review on Cryptococcus neoformans [Internet]. Microb Pathog. 2022 [Consultado el 26 de febrero de 2026];166:105521. Disponible en: https://doi.org/10.1016/j.micpath.2022.105521

2.Iglesias-Osores S, Rodríguez-Perla H. Retrato microbiológico de Cryptococcus neoformans [Internet]. Rev Electron Med. 2021 [Consultado el 26 de febrero de 2026];5(4). Disponible en: https://doi.org/10.37065/rem.v5i4.377

3.Lizarazo J, Castañeda E. Central nervous system cryptococcosis due to Cryptococcus gattii in the tropics [Internet]. Curr Trop Med Rep. 2022

[Consultado el 26 de febrero de 2026];9(1):1-7. Disponible en: https://doi.org/10.1007/s40475-022-00253-w

4. Gushiken AC, Saharia KK, Baddley JW. Cryptococcosis [Internet]. Infect Dis Clin North Am. 2021 [Consultado el 27 de febrero de 2026];35(2):493-514. Disponible en: https://doi.org/10.1016/j.idc.2021.03.012

5. Garcia EG, Martinez RAO. Cerebral cryptococcosis regarding two clinical cases and bibliographic review [Internet]. Salud Cienc Tecnol Ser Conf. 2024 [Consultado el 26 de febrero de 2026];3:679. Disponible en: https://doi.org/10.56294/sctconf2024679

6. Zhao Y, Ye L, Zhao F, Zhang L, Lu Z, Chu T, et al. Cryptococcus neoformans, a global threat to human health [Internet]. Infect Dis Poverty. 2023 [Consultado el 27 de febrero de 2026];12(1). Disponible en: https://doi.org/10.1186/s40249-023-01073-4

7. Riera F, Cortes Luna J, Rabagliatti R, Scapellato P, Caeiro JP, Chaves Magri MM, et al. Antifungal stewardship: the Latin American experience [Internet]. Antimicrob Steward Healthc Epidemiol. 2023 [Consultado el 27 de febrero de 2026];3(1):e217. Disponible en: https://doi.org/10.1017/ash.2023.471

8. Banda Cruz DR. Criptococosis meníngea: a propósito de un caso en paciente con VIH/SIDA [Internet]. 2019 [Consultado el 8 de junio de 2026]. Disponible en: http://repositorio.usfq.edu.ec/handle/23000/8514

9. Sánchez S, Zambrano D, García M, Bedoya C, Fernández C, Illnait-Zaragozí MT. Caracterización molecular de los aislamientos de Cryptococcus neoformans de pacientes con HIV, Guayaquil, Ecuador [Internet]. Rev Cuba Med Trop. 2017 [Consultado el 8 de junio de 2026];69(3). Disponible en: https://www.redalyc.org/journal/843/84354827016/html/

10. Xiao W, Lu H, Jiang B, Zheng Y, Chen P, Liu X, et al. Virulence factors released by extracellular vesicles from Cryptococcus neoformans [Internet]. Front Cell Infect Microbiol. 2025 [Consultado el 26 de febrero de 2026];15:1572520. Disponible en: https://doi.org/10.3389/fcimb.2025.1572520

11. Zhao Y, Lin X. Cryptococcus neoformans: sex, morphogenesis, and virulence [Internet]. Infect Genet Evol. 2021 [Consultado el 26 de febrero de 2026];89:104731. Disponible en: https://doi.org/10.1016/j.meegid.2021.104731

12. do Carmo FN, de Camargo Fenley J, Garcia MT, Rossoni RD, Junqueira JC, de Barros PP, et al. Cryptococcus spp. and cryptococcosis: focusing on the infection in Brazil [Internet]. Braz J Microbiol. 2022 [Consultado el 27 de febrero de 2026];53(3):1321-1330. Disponible en: https://doi.org/10.1007/s42770-022-00744-y

13. Lanser DM, Bennett AB, Vu K, Gelli A. Macropinocytosis as a potential mechanism driving neurotropism of Cryptococcus neoformans [Internet]. Front Cell Infect Microbiol. 2023 [Consultado el 28 de febrero de 2026];13:1331429. Disponible en: https://doi.org/10.3389/fcimb.2023.1331429

14. Galnares-Olalde JA, Loza-Jalil S, Gómez-Peña F, Muñoz-Abraham O, Pavía-Aubry V, de Luna-Gallardo D. Criptococosis meníngea en un paciente inmunocompetente: reporte de un caso y revisión de la literatura [Internet]. Rev Med Hosp Gen Mex. 2014 [Consultado el 28 de febrero de 2026];77(3):137-141. Disponible en: https://doi.org/10.1016/j.hgmx.2014.08.004

15. Regmi BU, Pathak BD, Subedi RC, Dhakal B, Sapkota S, Joshi S, et al. Neuro-cryptococcosis in an immunocompetent individual with radiologically atypical findings: a case report and review of literature [Internet]. Oxf Med Case Reports. 2023 [Consultado el 28 de febrero de 2026];2023:omad016. Disponible en: https://doi.org/10.1093/omcr/omad016

16. Grueso AM, Ruales VD, Restrepo SAM, Sanabria LCV. Criptococosis diseminada en adulto mayor inmunocompetente: a propósito de un caso clínico [Internet]. Univ Med. 2022 [Consultado el 1 de marzo de 2026];63(3). Disponible en: https://doi.org/10.11144/javeriana.umed63-2.crip

17. Cano-Sánchez NE, Cárcamo-Urízar MA. Criptococosis diseminada en un paciente inmunocompetente: reporte de un caso y revisión de la literatura [Internet]. Neumol Cir Torax. 2023 [Consultado el 2 de marzo de 2026];82(3):187-189. Disponible en: https://doi.org/10.35366/116818

18. Ramírez S, Roa L, Triana J, Marín J, Clavijo-Prado C, Cárdenas K, et al. Cerebral cryptococcosis: description of a series of cases of atypical

clinical presentation at Hospital Universitario San José Infantil de Bogotá [Internet]. Acta Neurol Colomb. 2015 [Consultado el 2 de marzo de 2026];31(2):158-166. Disponible en: https://doi.org/10.22379/2422402223

19. Mathai A, Panicker S, Kannoth S, Anandakuttan A. Prozone phenomenon observed in indirect immunofluorescence assay by antibodies against neuronal antigens [Internet]. J Neuroimmunol. 2020 [Consultado el 8 de junio de 2026];347:577415. Disponible en: https://doi.org/10.1016/j.jneuroim.2020.577415

20. Espinoza Vásquez C, Caceres DH. Overcoming diagnostic challenges in cryptococcal meningitis: highlighting the prozone phenomenon [Internet]. Rev Hechos Microbiol. 2025 [Consultado el 8 de junio de 2026];16(1):34-39. Disponible en: https://doi.org/10.17533/UDEA.HM.V16N1A04

21. Ávila-Coy HA, López-Mora MJ, Bernal-Pacheco Ó. Cerebral cryptococcosis in an immunocompetent patient: case report and literature review [Internet]. Neurol Neurocir Psiquiatr. 2021 [Consultado el 2 de marzo de 2026];49(2):69-72. Disponible en: https://doi.org/10.35366/103354

22. Cao C. The emerging fungal pathogen Cryptococcus gattii: epidemiology, pathogenesis, immunomodulatory attributes, and drug susceptibility [Internet]. PLoS Negl Trop Dis. 2025 [Consultado el 28 de febrero de 2026];19(7):e0013245. Disponible en: https://doi.org/10.1371/journal.pntd.0013245

23. García Regalado J, Aguirre Rolón K, Sahagún Sigala OE, Ruelas Tapia G, Espinoza Camacho JL, et al. Evento vascular cerebral occipital secundario a criptococosis meníngea [Internet]. Med Crit (Col Mex Med Crit). 2024 [Consultado el 28 de febrero de 2026];38(3):222-225. Disponible en: https://doi.org/10.35366/117788

24. Kapur R, Audia S. Secondary spleen in immune thrombocytopenia: not so accessory after all… [Internet]. Br J Haematol. 2023 [Consultado el 8 de junio de 2026];202(1):9-10. Disponible en: https://doi.org/10.1111/bjh.18776