https://cssn.espoch.edu.ec DOI: https://doi.org/10.47187/cssn.Vol17.Iss1.498

ISSN 1390-874X

CASO CLÍNICO

Historial del artículo: Recibido: 02/02/2026 · Aceptado: 29/06/2026 · Publicado: 25-07-2026

SÍNDROME DE ENCEFALOPATÍA POSTERIOR REVERSIBLE COMPLICADO CON HEMORRAGIA Y HALLAZGOS SUGESTIVOS DE ISQUEMIA EN ECLAMPSIA POSPARTO: INFORME DE CASO

Reversible posterior encephalopathy syndrome complicated by bleeding and findings suggestive of ischaemia in post-partum eclampsia: a case report

German David Bonilla Alvarado [1] *
german.bonilla@hlgd.gob.ec

Andrés Fernando Vinueza Veloz [2]
andresvinueza1992@gmail.com

Stefany Paola Portilla Rosero [2]
stefany.portilla@espoch.edu.ec

Katerine Paola Rosero Acosta [2]
paoroserosg@hotmail.es

Josué Ismael Lagla Calle [2]
josue.lagla@espoch.edu.ec

[1] Ministerio de Salud Pública: Quito, Pichincha, EC - Hospital General Provincial Luis Gabriel Dávila, Servicio de Unidad de Cuidados Intensivos, Funciones Hospitalarias Terapia Intensiva, Av. San Francisco y Gustavo Becker, C.P. 040103, Tulcán, Ecuador.

[2] Escuela Superior Politécnica de Chimborazo. Facultad de Salud Pública Carrera de Medicina. Panamericana Sur Km 1 ½. Chimborazo. Ecuador. EC060155.

Autor de correspondencia:

German David Bonilla Alvarado, Hospital General Provincial Luis Gabriel Dávila, Servicio de Unidad de Cuidados Intensivos, Médico General en Funciones Hospitalarias Terapia Intensiva, Av. San Francisco y Gustavo Becker, C.P. 040103, Tulcán, Ecuador, correo electrónico: german.bonilla@hlgd.gob.ec Teléfono +593 998 880 170.

RESUMEN

Introducción. El síndrome de encefalopatía posterior reversible se trata de una entidad reconocida por cefaleas, alteraciones visuales, crisis convulsivas y déficits neurológicos focales. Su fisiopatología se asocia a disfunción de la barrera hematoencefálica y pérdida de autorregulación sanguínea cerebral. Los factores de riesgo principalmente abarcan hipertensión y eclampsia. El diagnóstico se apoya en la neuroimagen, siendo la resonancia magnética el estándar de oro, pero sí se puede caracterizar la entidad mediante tomografía computarizada, pero dificulta reconocer definitivamente la naturaleza de lesiones isquémicas. La convergencia de isquemia y hemorragia ha sido poco descrita en la literatura. **Presentación del caso:** Mujer de 22 años con cuadro de puerperio inmediato post-cesárea, es ingresada por crisis convulsivas tónico-clónicas. En el hospital presenta una nueva crisis convulsiva, igual con deterioro del estado de conciencia y déficit motor-sensitivo derecho. La tomografía mostró imágenes sugestivas de hemorragia occipital derecha, hematoma subdural parietal e imágenes hipodensas frontales y de ganglios basales. La angiotomografía computarizada descartó trombosis venosa central y confirmó el diagnóstico de encefalopatía posterior reversible con componentes hemorrágicos. El manejo se fundamentó en la transición del sulfato de magnesio a fenitoína, antihipertensivos, antibióticos y soporte transfusional. Evolucionó favorablemente en la mayoría de los parámetros hasta el momento del alta, pero mantuvo el déficit motor residual leve. **Conclusiones:** El manejo de la encefalopatía posterior reversible se apoya en el estudio de neuroimagen que permite descartar otras entidades y estimar el pronóstico, que depende de la extensión de la lesión cerebral y la rapidez del tratamiento.

Palabras clave: *informes de casos, síndrome de leucoencefalopatía posterior, eclampsia, accidente cerebrovascular hemorrágico, hemorragia, edema cerebral vasogénico.*

ABSTRACT

Introduction: Posterior reversible encephalopathy syndrome is a condition characterized by headaches, visual disturbances, seizures, and focal neurological deficits. Its pathophysiology is associated with dysfunction of the blood-brain barrier and loss of cerebral blood flow autoregulation. The main risk factors include hypertension and eclampsia. Diagnosis relies on neuroimaging, with magnetic resonance imaging (MRI) being the gold standard; however, the condition can also be characterized using computed tomography (CT), although this makes it difficult to definitively identify the nature of ischemic lesions. The coexistence of ischemia and hemorrhage has been rarely described in the literature. Case presentation: A 22-year-old woman in the immediate postpartum period following a cesarean section was admitted for tonic-clonic seizures. While in the hospital, she experienced another seizure with impaired consciousness and right-sided motor and sensory deficits. A CT scan revealed findings suggestive of right occipital hemorrhage, parietal subdural hematoma, and hypodense lesions in the frontal lobe and basal ganglia. Computed tomography angiography ruled out central venous thrombosis and confirmed the diagnosis of reversible posterior encephalopathy with hemorrhagic components. Management was based on switching from magnesium sulfate to phenytoin, along with antihypertensive medications, antibiotics, and transfusion support. She showed favorable improvement in most parameters by the time of discharge but retained mild residual motor deficits. Conclusions: The management of reversible posterior encephalopathy is based on the results of neuroimaging, which enable other conditions to be ruled out and the prognosis to be assessed; this prognosis depends on the extent of the brain lesion and the speed of treatment.

Keywords: *case reports, posterior leukoencephalopathy syndrome, eclampsia, hemorrhagic stroke, hemorrhage, vasogenic cerebral edema.*

1. Introducción

El síndrome de encefalopatía posterior reversible (PRES), también conocida como leucoencefalopatía posterior reversible o encefalopatía por hiperperfusión, es un trastorno neurovascular de diagnóstico clínico-radiológico. Se presenta por síntomas neurológicos agudos o subagudos como cefalea, alteraciones de la vista, convulsiones y déficits neurológicos focales que varían en gravedad y agudeza. Las convulsiones son frecuentes, de carácter tónico-clónicas generalizadas en su mayoría. Su aparición se asocia a la hipertensión aguda no controlada, con presiones arteriales sistólicas entre 160 mmHg y 190 mmHg (1,2). Los factores de riesgo incluyen principalmente hipertensión, preeclampsia/eclampsia y otros (3). La fisiopatología en pacientes que presentan eclampsia se asocia a una disfunción de la barrera hematoencefálica y pérdida de la autorregulación del flujo sanguíneo cerebral en picos hipertensivos, fuga capilar masiva con extravasación de líquido al intersticio cerebral, resultando en edema, isquemia y/o hemorragias (4,5).

La tomografía computarizada (TC) de cráneo proporciona un abordaje inicial de la sospecha clínica, caracterizando la lesión parenquimatosa que se puede observar cómo imágenes hipodensas en las zonas occipitales y/o parietales posteriores. La resonancia magnética (RM) se considera el estándar de oro para la identificación del tejido encefálico afectado y diferenciar el tipo de edema; los hallazgos muestran hiperintensidad en la fase T2 en porciones occipitales y parietales que, en fase T1 se muestran hipointensas (4). El presente caso demuestra una severidad atípica, caracterizada por la convergencia de edema vasogénico, focos sugestivos de isquemia y complicaciones hemorrágicas; además, describe cómo se logra el manejo del PRES mediante la mitigación del evento desencadenante, la hipertensión y eclampsia.

2. Información del paciente

Paciente femenina de 22 años, nacida en Ibarra y residente de Espejo-El Ángel. Es ama de casa, de lateralidad diestra y grupo sanguíneo desconocido. Índice de masa corporal de 48.3 kg/m2. Sus antecedentes ginecoobstétricos: menarquia a los 13 años; sexarquia a los 22 años; fecha de última menstruación el 17 de enero de 2025; 1 pareja sexual; Papanicolau nunca realizado; 1 gesta; 0 abortos; 1 cesárea; 0 partos; 1 hijo vivo; 7 controles prenatales; sin enfermedades de transmisión sexual. Antecedentes patológicos personales: hipertensión gestacional a las 26 semanas de gestación en tratamiento hospitalario con posterior alta voluntaria y sin tratamiento posterior; diagnóstico de preeclampsia sin signos de gravedad ni afectación de órgano blanco. En intervenciones previas: hospitalización a las 24 semanas de embarazo por bronquitis aguda y cesárea por embarazo de 38.3 semanas complicado con eclampsia

3. Hallazgos clínicos

3.1. Examen físico general

Paciente en puerperio inmediato, inicialmente consciente, luego con deterioro del estado de conciencia con Glasgow 10/15 (ocular: 2; verbal: 2; motor: 6) que, luego, ascendió a 13/15 (ocular: 3; verbal: 4; motor: 6). Estabilidad en signos vitales.

Las extremidades eran simétricas, con edema grado 1 en extremidades inferiores.

3.2. Examen físico por sistemas

Neurológico: Las pupilas eran isocóricas, de 3 mm, normorreactivas, reflejo consensual y reflejo corneal presentes. La evaluación de fuerza fue de 4/5 (escala muscular de Daniels) en hemicuerpo derecho; hemihipoestesia derecha. Fuerza conservada en hemicuerpo izquierdo (Tabla 2). Reflejos osteotendinosos conservados (++/++++).

Cardiovascular y respiratorio: Sin alteraciones

Gastrointestinal: Abdomen globoso a expensas de panículo adiposo, blando, depresible, sin signos de irritación peritoneal; evidenció dolor a la palpación en la región quirúrgica (en la cicatriz por incisión de Pfannenstiel) y ruidos hidroaéreos disminuidos.

Genitourinario: Sonda vesical colocada el día de la cesárea.

4. Cronología

Día 1:14/10/2025

Paciente acude al Centro de Salud por presentar dolor de espalda y cefalea holocraneana. Sus signos vitales indicaron cifras tensionales de 170/100 mmHg, lo que se manejó con impregnación de sulfato de magnesio (6 g); sin embargo, presentó una posterior crisis convulsiva

tónico clónica generalizada de un minuto de duración aproximadamente. Así, es referida al Hospital El Ángel, donde presentó una segunda crisis convulsiva tónico clónica generalizada. No obstante, para un manejo especializado, vuelve a ser referida al Hospital General Provincial de Tulcán Luis G. Dávila por cuadro de puerperio inmediato post-cesárea por embarazo de 38.3 semanas complicado con eclampsia y dos crisis convulsivas tónico-clónicas generalizadas con recuperación del estado de conciencia en el periodo postictal, score MAMÁ 6 (Tabla 1) y con intervención por sulfato de magnesio. Es ingresada en Ginecología y Obstetricia, con signos vitales estables y escala de Glasgow 15/15. Se continúa la impregnación con sulfato de magnesio, pero luego presentó otra crisis convulsiva tónico-clónica generalizada (de aproximadamente un minuto) en la que se administró diazepam y presentó escala de Glasgow 13/15, por lo que solicitan valoración en Unidad de Cuidados Intensivos (UCI), TC simple de cráneo (Figura 1) y ecocardiograma por parte de la unidad de cardiología a fin de detectar cardiopatías o valvulopatías, pero no se encontraron anomalías en este último. Tras el manejo, UCI plantea los diagnósticos de: eclampsia, hemorragia intracraneal no específica, infarto cerebral y hemorragia subdural. Se requiere descartar trombosis de venas cerebrales mediante estudio de angiotomografía computarizada (ATC). Se indica profilaxis mediante enoxaparina (debido a alto riesgo de trombosis) y administración de nifedipina.

Día 2:15/10/2025

Se sustituye el manejo de sulfato de magnesio por fenitoína y se plantean las escalas MAMÁ 1; y puntuación de hemorragia intracerebral 1 (Figura 1). Se realiza ATC de cráneo y se observan imágenes que descartan entidades trombóticas, por lo que se difiere el uso de anticoagulante. Además, UCI postula síndrome de respuesta inflamatoria sistémica (SIRS) asociado al proceso convulsivo y a la presencia de leucocitosis, sangrado genital leve y anemia moderada. No se evidenciaron signos de hipertensión intracraneal, pero sí déficit motor y sensitivo leve en hemicuerpo derecho persistente.

Día 3: 16/10/2025

Inicio de antibiótico terapia con ceftriaxona debido al proceso quirúrgico. El score MAMÁ incrementa a 2.

Día 4: 17/10/2025

Tras los hallazgos de neuroimagen, se establece el diagnóstico de PRES con componentes hemorrágicos intra y subdurales. El score MAMÁ descendió a 1 y se identifica secreción vaginal de mal olor, por lo que se añade clindamicina al tratamiento de antibióticos. Siguiente, a fin de evaluar la evolución de la hemorragia intracraneal (HIC), se realiza un nuevo estudio de TC simple de cráneo que, tras el análisis del médico intensivista, constata una imagen hiperdensa occipital cortical derecha en menor cuantía que en el primer estudio de TC.

Día 5:18/10/2025

Presentó sangrado vaginal leve con trombocitopenia leve y anemia moderada, por lo que se requirió transfundir 2 paquetes globulares y 2 paquetes de plasma frescos congelados, elevando los niveles de hemoglobina (Tabla 3). Debido a la HIC y al sangrado postquirúrgico, se continuó con isocoagulación hasta evidenciar la ausencia de sangrado activo. Una vez logrado el objetivo, se reinició administración de enoxaparina. Ya no evidenció proteinuria.

Día 7: 20/10/2025

TA controlada. Score MAMÁ 1 y estado de la conciencia alerta (Tabla 1).

Día 8:21/10/2025

Se da el alta hospitalaria en condiciones estables y estado de la conciencia en alerta (Tabla 2). Se indica continuar la medicación de nifedipina y losartán durante 5 días y reevaluar la TA luego de dicho periodo. Además, continúa la presencia de edema grado 1 en extremidades inferiores.

Tabla 1: *Línea de tiempo*

14/10/2025
Score MAMÁ 6 (TA, frecuencia cardíaca, proteinuria).TA: 148/100 mmHg. Presentó otra crisis convulsiva en la que se administró diazepam. Se indica profilaxis mediante enoxaparina. TC simple de cráneo (Figura 1).
15/10/25
Score: MAMÁ: 1 (proteinuria). TA: 134/78 mmHg. Hemorragia intracerebral: 1 (13% mortalidad). ATC de cráneo: Imágenes compatibles con PRES con componentes hemorrágicos y descarte de trombos (retiro de anticoagulante). SIRS, sangrado genital leve, sin inestabilidad hemodinámica.
16/10/2025
Score MAMÁ: 2 (proteinuria y frecuencia cardiaca). TA: 119/78 mmHg. Score MAMÁ 2 (proteinuria, frecuencia cardiaca).

17/10/2025
Score MAMÁ 1 (proteinuria). TA: 139/89 mmHg. Se adiciona clindamicina. TC simple de cráneo: Imagen hiperdensa occipital cortical derecha en menor cuantía. Diagnósticos: Otras enfermedades cerebrovasculares no especificadas (PRES).
18/10/2025
Score MAMÁ 1 (saturación). Proteinuria negativa. TA: 119/78 mmHg. Trombocitopenia leve y anemia moderada corregidas. Aumenta la dosis de nifedipina y se añade losartán. Se reinicia profilaxis mediante anticoagulante.
20/10/2025
TA: 130/80 mmHg. Score MAMÁ 1 (saturación). Glasgow 15/15.
21/10/2025
TA: 126/82 mmHg. Glasgow 15/15. Alta hospitalaria en condiciones estables.

Fuente: *Hallazgos más relevantes de la evolución de la paciente durante su hospitalización.*

5. Evaluación diagnóstica

5.1. Neuroimagen:

Debido al cuadro de emergencia hipertensiva y al estado de la conciencia alterado tras el tercer episodio convulsivo, se realizó tomografía computarizada (TC) simple de cráneo (Figura 1).

Figura 1: *TC simple de cráneo*

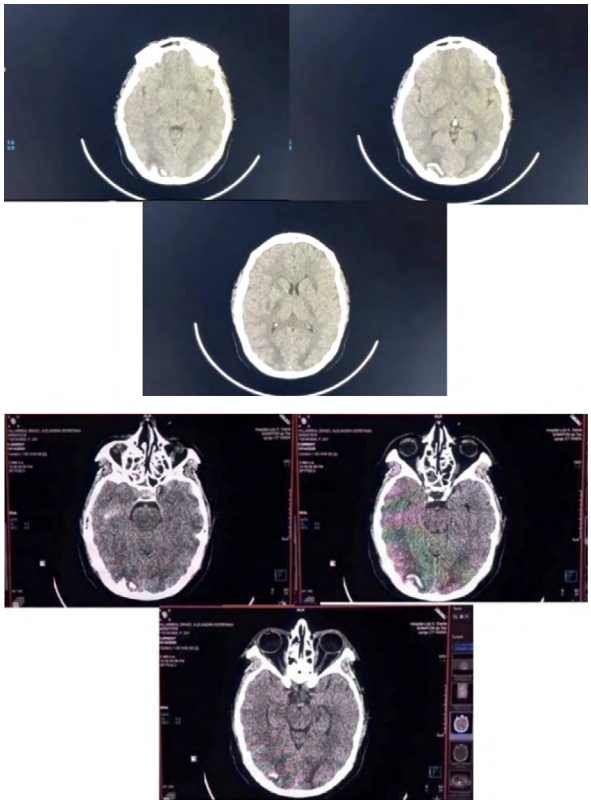

Nota: *Parénquima cerebral con imágenes hipodensas en la sustancia blanca (ganglios basales, región periventricular, centro semioval bilateral, lóbulos occipitales derecho y mesencéfalo). Foco hiperdenso en el giro parieto-occipital derecho, asociado a edema vasogénico. Hemorragia subdural hemisférica derecha (espesor 2 mm), sin desplazamiento de la línea media.*

La imagen hiperdensa cortical en la región occipital derecha fue compatible con (HIC), asociado a hematoma subdural parietal derecho de <5 mm. Las lesiones hipodensas en la región frontal izquierda y en la corona radiada derecha sugieren compromiso isquémico.

Debido al cuadro de puerperio, al déficit neurológico, HIC y a las convulsiones previas, se requiere descartar otras entidades como trombosis venosa cerebral (TVC), por lo que se realizó estudio de ATC de cráneo que demuestra componentes hemorrágicos intraparenquimatosos y subdurales, sin evidencia de trombosis ni malformaciones vasculares. La ausencia de anomalías descartó TVC.

La distribución posterior de las lesiones, la ausencia de trombosis o alteración de la permeabilidad vascular y el contexto clínico de eclampsia orientan el diagnóstico hacia el PRES. La coexistencia de lesiones hemorrágicas e isquémicas demuestran una complicación (complicado con hemorragia e isquemia). Sin embargo, debido a la ausencia de estudio de resonancia magnética, no fue posible diferenciar y caracterizar las lesiones de edema vasogénico características de PRES.

6. Intervención terapéutica

6.1. Farmacológico:

Impregnación de sulfato de magnesio (6 g al inicio y mantenimiento de 2 g/hora) por 24 horas, a fin de prevenir recurrencia de crisis convulsivas.

Se continúa con anticonvulsivantes: diazepam 10 mg vía intravenosa (VI) y fenitoína (debido a la ineficacia del sulfato de magnesio en prevenir crisis convulsivas) 125 mg VI cada 8 horas a manera de profilaxis.

Hipertensivos (control del desencadenante): nifedipina 10 mg vía oral (VO) cada 8 horas inicial (asciende hasta 20 mg VO cada 6 horas); losartán 50 mg VO cada 12 horas.

Anticoagulante para prevenir trombos: enoxaparina: 40 mg vía subcutánea cada 24 horas.

Tratamiento antibiótico empírico ante sospechas de infección puerperal: ceftriaxona: 1 g VI cada

12 horas por 5 días y clindamicina 600 mg VI cada 12 horas por 5 días.

Furosemida (5 mg VI) como diurético para el manejo de edema de miembros inferiores.

Tratamiento sintomático con metamizol (1 g IV) y metoclopramida (10 mg IV) como antiemético.

7. Seguimiento

Tabla 2: *Escala aplicada y objetivos clínicos.*

Indicador	Inicial	Al alta	Mejoría
Glasgow	10/15 que ascendió a 13/15	15/15	Sí
FHD	4/5	4/5	Parcial
HD	Sí	Sí	Parcial
PAS	148 mmHg	126 mmHg	Controlado
PAM	100 mmHg	82 mmHg	Estable
FC	110 lpm	92 lpm	Estable
FR	17 rpm	20 rpm	Estable
SpO2	96%	94%	Estable
Proteinuria	Positiva	Negativa	Resuelta

Nota: *Evolución del estado neurológico, fuerza y sedación comparando la valoración inicial frente a la valoración del día del alta. PAS: Presión arterial sistólica. FHD: Fuerza en hemicuerpo derecho. HD: Hemihipoestesia derecha. PAM: Presión arterial media. FC: Frecuencia cardíaca. FR: Frecuencia respiratoria. SpO2: Saturación periférica de oxígeno.*

Tabla 3: *Bioquímica sanguínea relevante.*

Parámetro	Inicial	Al alta	Comparación
Hb	9.6 g/dL	10.3 g/dL	Estable tras transfusión
Plaquetas	147 000/ mm^3	256 000/ mm^3	Mejoría
Leucocitos	17 370/µL	12 400/µL	Descenso
LDH	502	432	Descenso
Creatinina	0.5 mg/dL	0.5 mg/dL	Estable
Urea	17	13	Mejoría
Albúmina	2.2	2.6	Leve mejoría
TGP	11	11	Sin alteración

Nota: *Evolución de los valores de bioquímica sanguínea del inicio de hospitalización frente al momento del alta. Nótese una mejoría en los parámetros tras mitigar el evento desencadenante. Hb: Hemoglobina. LDH: Lactato deshidrogenasa. TGP: Transaminasa glutámico-pirúvica (función hepática).*

7.1. Adherencia y tolerabilidad:

Adherencia completa al tratamiento farmacológico y buena tolerabilidad tras seguimiento diario. El uso de nifedipina tuvo que complementarse con losartán (debido a que la paciente no se encontraba lactando) a fin de controlar la TA. No se registraron reacciones adversas a la transfusión ni a la terapia de antibióticos.

8. Discusión

El presente caso se distingue en la presencia de edema vasogénico, focos isquémicos en ganglios basales y un hematoma subdural agudo no traumático. Estas características son poco frecuentes en la literatura (6). Cabe añadir que la evidencia en el Ecuador es escasa, limitada a reportes de caso (4). De hecho, establecer una cifra específica sobre la incidencia de la entidad es complicado. Sin embargo, poblaciones específicas muestran que hasta un 0,35% de mujeres embarazadas manifiestan PRES asociado a preeclampsia o eclampsia (7). Específicamente, un metaanálisis que contempló 1519 mujeres con eclampsia y preeclampsia detectó una frecuencia de PRES del 51.4% en eclámpticas estudiadas con neuroimagen y una mortalidad del 5.3% (8). Debido a estos factores, la incidencia es más del doble en mujeres que en hombres (3).

El fenotipo de edema vasogénico y componentes hemorrágicos es poco usual. Los componentes hemorrágicos, especialmente, no se han descrito muy comúnmente y son poco comprendidos, aunque sí se han asociado con la hipertensión (9).

En el contexto de eclampsia, el PRES se puede diagnosticar mediante signos de alteración del estado de conciencia, cefaleas y/o alteraciones visuales que deben complementarse con hallazgos de neuroimagen. En la RM se observan hiperintensidades bilaterales simétricas en T2 en los lóbulos parietal y occipital (10). En la TC simple, a pesar de no ser la técnica preferida para reconocimiento de la entidad, es más accesible que una RM y permitió identificar el hematoma subdural parietal, la hemorragia intraparenquimatosa y las imágenes hipodensas en ganglios basales y región frontal izquierda. La ATC identificó que los senos venosos estaban permeables y descartó otras entidades (11) como la TVC, que tiene una clínica neurológica similar. La TC simple permitiría visualizar hiperdensidades venosas o de senos en caso de TVC (12).

El manejo del PRES se fundamenta en mitigar la causa desencadenante: control tensional estricto y manejo cardioneurológico (4,13). La Guía de Práctica Clínica (GPC) de Trastornos hipertensivos del embarazo hace alusión a que el sulfato de magnesio se prefiere como base para el manejo de convulsiones en eclampsia (14). Sin embargo, los hallazgos de ecocardiografía reconocen la necesi-

dad de administrar un antihipertensivo adicional como la nifedipina o labetalol si la entidad no se controla con el sulfato de magnesio (4,14).

No se registró estudio de RM en el caso. Se conoce que la RM con secuencias DWI (difusión) y SWI (susceptibilidad) habría permitido delimitar microhemorragias y diferenciar edema vasogénico de citotóxico (15,16). Además, no se realizaron controles médicos periódicos a la paciente que evalúen el estado del sistema nervioso, siendo que, estudios recomiendan un seguimiento al primer mes, a los 6 meses y a los 12 meses con seguimiento posterior anual (17). No obstante, dichos controles no se llevaron a cabo por decisión de la paciente, lo que constituyó una limitación para identificar y documentar posibles secuelas.

No hubo estudio predictivo de biomarcadores. La GPC reconoce el uso de biomarcadores endoteliales predictivos (factor de crecimiento placentario y la tirosina quinasa 1 soluble tipo fms), pero no son rutinarios debido a la falta de evidencia sólida (14). Sin embargo, estudios muestran que el cribado de estos biomarcadores combinados (especialmente con el factor de crecimiento placentario) predice hasta el 90% de preeclampsia precoz, 75% prematura y 41% a término, con una detección positiva del 10% (18).

En el estudio de Osorio et al, de 12 pacientes con PRES secundario a trastornos hipertensivos del embarazo, fueron dadas de alta sin secuelas y, similar al presente caso, una presentó hemorragia subaracnoidea (13). Contrariamente, la paciente de este caso continuó con déficit motor y sensitivo aún hasta el día del alta hospitalaria. Además, no fue una hemorragia subaracnoidea aislada, sino que fue un hematoma subdural y hemorragia intraparenquimatosa con áreas de isquemia. El desenlace distinto podría estar relacionado en la extensión del compromiso isquémico hemorrágico o al tiempo de hospitalización/seguimiento.

El presente caso, con su fenotipo mixto hemorrágico e isquémico, se trata de una entidad complicada debido al paradójico manejo que requiere especial vigilancia a la presión de perfusión cerebral y puede formar parte de aquellos pacientes de mal pronóstico. No obstante, el diagnóstico temprano del PRES, aún en este contexto, sí se puede asociar a una estabilización óptima, la clínica puede desaparecer generalmente en una semana y los cambios de neuroimagen se resuelven en días a semanas (19).

La literatura hace énfasis en la recuperación completa, incluso al momento del alta. Sin embargo, Kadambi y Dev, en su estudio de mujeres con eclampsia, mencionan que, solo el 58,68% de las pacientes lograron un desenlace sin complicaciones o secuelas (20). A pesar de que no abarca solo casos de PRES, sí resalta que el pronóstico depende de la gravedad y las complicaciones neurológicas y no hay un único desenlace absoluto en todos los casos.

En cuanto al tratamiento, en el presente caso se utilizó fenitoína luego de utilizar sulfato de magnesio. La GPC menciona que el sulfato de magnesio tiene mejores resultados que la fenitoína y menciona que esta última no debe utilizarse para profilaxis de convulsiones o tratamiento de eclampsia mientras sea posible (14). Sin embargo, Betancur A, Serna V y Calle Y sí recomiendan el uso de fenitoína en casos de crisis epiléptica (21). Además de que se sugiere el uso de antiepilépticos en casos de encefalopatía isquémica y otros trastornos agudos (22).

Por otra parte, la decisión de suspender y, luego, reiniciar la enoxaparina en la paciente se fundamenta en controlar la HIC, pues suele expandirse pronto, por lo que se recomienda descontinuar la terapia de anticoagulación inmediatamente. Sin embargo, una vez resuelta la hemorragia y documentada mediante estudio de TC de cráneo la estabilidad del hematoma (23). Se recomienda continuar con la terapia de anticoagulación como medida de tromboprofilaxis (24). Sin embargo, la decisión tiene un análisis riesgo-beneficio en cuanto al riesgo de tromboembolismo frente a la recurrencia o expansión de la HIC (25).

La TC demuestra utilidad en el abordaje inicial para caracterizar la lesión y reconocer otras entidades, como el síndrome de vasoconstricción reversible (9). Mas, en Ecuador, se documentaron casos de PRES atípico en gestantes con compromiso bilateral y extensión a estructuras frontales, donde la RM mostró superioridad frente a la TC para esta identificación atípica (26).

El razonamiento clínico se basó el reconocimiento de la TA elevada como desencadenante y, contrarrestar esto, se emplearon tres fármacos (nifedipina, hidralazina y losartán) que han demostrado buenos resultados para el manejo de hipertensión sistémica (26), incluso siendo mencionados por la GPC como primera línea (14,27).

La anticoagulación, cuando hay HIC, debe suspenderse hasta que el riesgo de expansión haya disminuido (9), debido a que el uso de anticoagu-

lantes puede contribuir a complicaciones (11). La cobertura antibiótica empírica se justificó por la leucocitosis persistente y las secreciones vaginales de mal olor tras la cesárea (28), pues estos dos son criterios característicos de una endometritis, entidad que posiblemente ocurrió en la paciente; pues estos dos son criterios característicos de una endometritis, entidad que posiblemente ocurrió en la paciente; sin embargo, no se realizaron otros estudios diagnósticos de laboratorio para confirmarlo o para realizar un diagnóstico diferencial preciso (29). La transfusión de glóbulos rojos y plasma tuvo como finalidad mejorar los niveles de Hb (30).

La paciente mejoró, sí. Pero no recuperó completamente la fuerza ni la sensibilidad en el hemicuerpo derecho, incluso en el momento del alta. Por ello, decirle a una paciente que su síndrome es "reversible", de manera generalizada, puede generar expectativas poco realistas. Es necesario ser más cauto con el término; se reconoce que el diagnóstico de PRES se apoya en los seguimientos con estudio de imagen dentro de los límites normales, la ausencia de crisis y el mantenimiento de presión arterial normal (17).

9. Conclusiones

El PRES constituye una urgencia neurológica cuyo reconocimiento precoz es fundamental. Las crisis convulsivas en el puerperio merecen un detallado estudio de neuroimagen seriado para el reconocimiento de trombos y otras posibles entidades. Las convulsiones pueden revelar un cerebro entrando en isquemia.

El término “reversible” debe emplearse con cautela, pues, para el presente caso, la ausencia de seguimiento imagenológico y clínico posterior al alta no pueden confirmar con certeza el diagnóstico. No obstante, la difusión de fenotipos mixtos contribuye a ampliar el conocimiento sobre este tipo de manifestaciones menos estudiadas en el PRES.

10. Perspectiva de la paciente

La madre de la paciente reporta que la paciente no recuerda los eventos descritos en el presente reporte de caso. Además, reconoce que sintió miedo debido a la gravedad del estado de la paciente. Sin embargo, califica el manejo por parte del equipo de salud como excelente. Expone que la paciente continúa con medicación de losartán y no ha manifestado efectos secundarios a la intervención terapéutica.

11. Consideraciones éticas:

La publicación del caso clínico es posible luego de verificarse la obtención del consentimiento informado por parte de la paciente.

12. Agradecimiento:

Agradecemos al personal de salud del servicio de Unidad de Cuidados Intensivos del Hospital Luis Gabriel Dávila por su apoyo en la atención del paciente y la gestión de los registros clínicos.

Asimismo, agradecemos a docentes de la facultad de Salud Pública Carrera De Medicina De La Escuela Superior Politécnica De Chimborazo, por su valiosa colaboración en la interpretación de exámenes de diagnóstico además de proporcionar información esencial en este caso.

Finalmente, extendemos nuestro agradecimiento al paciente y familiares por otorgar su consentimiento informado para la publicación de este caso con fines académicos y de investigación.

13. Conflicto de interés

Los autores no refieren conflictos de interés en la realización del presente documento.

14. Limitaciones de responsabilidad

Los autores asumen la responsabilidad total de los puntos de vista expresados del manuscrito presentado.

15. Fuentes de apoyo

Ninguno.

16. Referencias bibliográficas

1. Geocadin RG. New England Journal of Medicine [Internet]. Ropper AH, editor. Massachusetts Medical Society; 2023 [Consultado 23 de abril de 2026]. p. 2171–8. Posterior Reversible Encephalopathy Syndrome. Disponible en: https://doi.org/10.1056/NEJMRA2114482

2. Gisbert M, Caronna E, Alpuente A, Torres M, Pozo P. Headache: A potential sequela of posterior reversible encephalopathy syndrome. Neurología (English Edition). [Internet]2025 Jun [Consultado el 24 de abril de 2026]1;40(5):442–6. Disponible en: https://doi.org/10.1016/J.NRLENG.2025.04.009

3. Otite FO, Patel SD, Anikpezie N, Hoffman H, Beutler T, Akano EO, et al. Demographic Disparities in the Incidence, Clinical Characteristics, and Outcome of Posterior Reversible Encephalopathy Syndrome in the United States. Neurology. [Internet] 2023 Oct [Consultado el 24 de abril de 2026]10;101(15):e1554. Disponible en: https://doi.org/10.1212/WNL.0000000000207604

4. Yaguana Torres JF, Oñate Motoche CR, Contreras Asqui RA, Friman Guillen H, Tomalá Flores NE. Síndrome de Encefalopatía Posterior Reversible en Pacientes con Preeclampsia Severa: Incidencia en Ecuador y Manejo Cardioneurológico de la Hipertensión. ASCE MAGAZINE. [Internet] 2026 Jan [Consultado 23 de abril de 2026]12;5(1):256–73. Disponible en: https://doi.org/10.70577/asce.v5i1.537

5. Borges Dantas G, Cirilo M, Nunes Souza L, Fonseca K, Herbas M, Souza J, et al. Síndrome de encefalopatia posterior reversível associada à síndrome respiratória aguda grave pelo coronavírus 2 (SARS-COV-2): Uma revisão sistemática da literatura Posterior reversible encephalopathy syndrome associated with severe acute respiratory synd…. Brazilian Journal of Health Review. [Internet] 2021 Jul [Consultado el 22 de abril de 2026];4(4):16589. Disponible en: https://doi.org/10.34119/bjhrv4n4-173

6. Izaguirre-Gutiérrez V, Martínez-Carrillo F. Posterior reversible encephalopathy syndrome at the intensive care unit. Med Int Méx. [Internet] 2021[Consultado el 23 de abril de 2026];37(3):383–95. Disponible en: https://doi.org/10.24245/mim.v37i3.3296

7. Aguirre Loya JE. Patrones electroencefalográficos para el síndrome de encefalopatía posterior reversible en paciente con diagnóstico de preeclampsia severa y eclampsia. Tesis. [Lugar de publicación no identificado]: Universidad Autónoma de Nuevo León; 2024.

8. Tawati DA, Chan WS. A systematic review of posterior reversible encephalopathy syndrome in pregnant women with severe preeclampsia and eclampsia. Obstet Med. [Internet] 2023 Dec [Consultado el 24 de abril de 2026]17;16(4):236–41. Disponible en: https://doi.org/10.1177/1753495X221150302

9. Srichawla BS, Găman MA, Can H, Kipkorir V, Garcia-Dominguez MA. Intracranial hemorrhage in posterior reversible encephalopathy syndrome: a systematic review and meta-analysis. Annals of Medicine and Surgery. [Internet] 2025 Aug 7[Consultado el 23 de abril de 2026];87(9):6023. Disponible en: https://doi.org/10.1097/MS9.0000000000003676

10. Shaikh N, Nawaz S, Ummunisa F, Shahzad A, Hussain J, Ahmad K, et al. Eclampsia and posterior reversible encephalopathy syndrome (PRES): A retrospective review of risk factors and outcomes. Qatar Med J. [Internet]. 2021 Feb 1[Consultado el 21 de abril de 2026];2021(1). Disponible en: https://doi.org/10.5339/QMJ.2021.4

11. Tortajada Soler JJ, Tauler Redondo MP, Garví López M, Lozano Serrano MB, López-Torres López J, Sánchez López ML. Síndrome de encefalopatía posterior reversible en pacientes críticos COVID-19: reporte de 2 casos. Rev Esp Anestesiol Reanim. [Internet]. 2023 Jan 1[Consultado el 24 de abril de 2026] ;70(1):51–5. Disponible en: https://doi.org/10.1016/J.REDAR.2021.05.022

12. Oliveira IM, Duarte JÁ, Dalaqua M, Vinicius J, Pereira FV, Reis F. Cerebral venous thrombosis: imaging patterns. Radiol Bras. [Internet]. 2022[Consultado el 28 de abril de 2026];55(1):61. Disponible en: https//doi.org/10.1590/0100-3984.2021.0019

13. Osorio-Rodríguez EL, García-Perlaza CJ, Navarro-Devia AJ, Salas-Danies EM, Pineda-Tovar MP, Guevara-Romero E, et al. Posterior reversible encephalopathy syndrome secondary to hypertensive disorders of pregnancy. Case series. Ginecol Obstet Mex. [Internet]. 2021 Oct 1[Consultado el 28 de abril de 2026];89(10):770–8. Disponible en: https//doi.org/10.24245/GOM.V89I10.6781

14. Ministerio de Salud Pública del Ecuador. Dirección Nacional de Normatización. Trastornos hipertensivos del embarazo. 2nd ed. Quito: Ministerio de Salud Pública del Ecuador; 2016.

15. Pringle C, Portwood K, Viamonte MA, Rajderkar D. Imaging findings in neonatal and pediatric Posterior Reversible Encephalopathy Syndrome (PRES) differ from adults. Pediatr Neurol. [Internet] 2022 Oct 1[Consultado el 27 de abril de 2026];135:6. Disponible en: https://doi.org/10.1016/J.PEDIATRNEUROL.2022.06.022

16. Usechi RD, Páez ER, Mireia T, Carlavilla M, Marín N, Pérez L. Código ICTUS: correlación fisiopatológica mediante TC y RM. Seram [Internet]. 2021 May 18 [cited 2026 May 2];1(1). Available from: https://www.piper.espacio-seram.com/index.php/seram/article/view/4436

17. ZANAPALIOGLU U, YASSA OY, ATAMAN YK, YASSA M, CETIN OE, ZANAPALIOGLU U, et al. Normotensive Postpartum Posterior Reversible Encephalopathy Syndrome (PRES) as a Rare Cause of Seizures: Two Case Reports. Archives of Epilepsy. [Internet]. 2021 [Consultado el 24 de junio de 2026];27(4):253–7. Disponible en: https://doi.org/10.14744/EPILEPSI.2021.48378

18. Sandó Mistage C, Terrizzi Maiullari A, Milano Camacho A, Villegas Márquez C, Martínez B, González Blanco M, et al. Predicción de preeclampsia en el primer trimestre del embarazo [Internet]. 2025. [Consultado el 2 de mayo de 2026]; Disponible en: https://doi.org/10.51288/00850205

19. Rivarola K, Galeano IO. Terapéutica de la encefalopatía posterior reversible: una revisión sistemática. Medicina Clínica y Social. [Internet]. 2021 [Consultado el 2 de mayo de 2026]; 5(2):84–9. Disponible en: https://doi.org/10.52379/mcs.v5i2.205

20. Kadambi M, Sushma V Dev. A study on correlation between neuroimaging and maternal outcome in eclampsia. Asian J Med Sci. [Internet]. 2024 Mar 1;15(3):140–5. [Consultado el 2 de mayo de 2026]. Disponible en: https://doi.org/10.3126/ajms.v15i3.60339

21. Betancur A, Serna V, Calle Y. Enfoque de crisis convulsivas en el embarazo. Curso de Actualización en Ginecología y Obstetricia [Internet]. 2025 Mar 1 [consultado el 5 de mayo de 2026];104–13. Disponible en: https://revistas.udea.edu.co/index.php/ginecologia_y_obstetricia/article/view/359846/20818678

22. Mauritz M, Hirsch LJ, Camfield P, Chin R, Nardone R, Lattanzi S, et al. Acute symptomatic seizures: an educational, evidence-based review. Epileptic Disorders. [Internet] 2022 Feb 1[Consultado el 24 de junio de 2026];24(1):26–49. Disponible en: https://doi.org/10.1684/EPD.2021.1376

23. Gewirtz AN, Gao V, Parauda SC, Robbins MS. Posterior Reversible Encephalopathy Syndrome. Curr Pain Headache Rep. [Internet]. 2021 Mar 25[Consultado el 3 de mayo de 2026];25(3):19. Disponible en: https://doi.org/10.1007/s11916-020-00932-1

24. Greenberg SM, Ziai WC, Cordonnier C, Dowlatshahi D, Francis B, Goldstein JN, et al. 2022 Guideline for the Management of Patients With Spontaneous Intracerebral Hemorrhage: A Guideline From the American Heart Association/American Stroke Association. Stroke. [Internet]. 2022 Jul 1[Consultado el 24 de junio de 2026];53(7):E282–361. Disponible en: httpas://doi.org/10.1161/STR.0000000000000407;WGROUP:STRING:-PUBLICATION PubMed PMID: 35579034.

25. Grainger BT, McFadyen JD, Tran H. Between a rock and a hard place: resumption of oral anticoagulant therapy after intracranial hemorrhage. Journal of Thrombosis and Haemostasis. [Internet]. 2024 Mar 1[Consultado el 24 de junio de 2026];22(3):594–603. Disponible en: https://doi.org/10.1016/j.jtha.2023.10.020

26. Gopar-Nieto R, Ezquerra-Osorio A, Chávez-Gómez NL, Manzur-Sandoval D, Raymundo-Martínez GIM. ¿Cómo tratar la hipertensión arterial sistémica? Estrategias de tratamiento actuales. Arch Cardiol Mex. [Internet]. 2021; Oct 1[Consultado el 2 de mayo de 2026];91(4):493–9. Disponible en: https://doi.org/10.24875/ACM.200003011.

27. Castillo W, Montero L, Díaz A, Valdés R. Uso de labetalol frente a nifedipino en la preeclampsia. Gac Méd Espirit [Internet]. 2023 Aug [consultado el 30 de abril de 2026];25(2). Disponible en: http://scielo.sld.cu/scielo.php?pid=S1608-89212023000200012&script=sci_arttext&tlng=pt

28. Singh N, Sethi A. Endometritis - Diagnosis,Treatment and its impact on fertility - A Scoping Review. JBRA Assist Reprod. [Internet]. 2022[Consultado el 24 de junio de

2026];26(3):538. Disponible en: https://doi.org/10.5935/1518-0557.20220015

29. Taylor M, Jenkins S, Pillarisetty L. Endometritis. In: StatPearls [Internet]. StatPearls Publishing; 2023 [Consultado el 5 de mayo de 2026]. p. 367–71. Disponible en: https://www.ncbi.nlm.nih.gov/books/NBK553124/ doi:10.1002/9781394204007.ch34

30. Caljé E, Groom KM, Dixon L, Marriott J, Foon R, Oyston C, et al. Intravenous iron versus blood transfusion for postpartum anemia: a systematic review and meta-analysis. Syst Rev. [Internet]. 2024 Dic 1[Consultado el 1 de mayo de 2026;13(1):9. Disponible en: https://doi.org/10.1186/S13643-023-02400-4